

Lasik Olgularında Subkonjonktival Hemorajinin Önlenmesinde Topikal Aproklonidin Kullanımı

Efekan Coşkunseven (*), Ersel Özkılıç (*), Ioanis Aslanides (**), Fevziye Öndeş (*), Altuğ Koray (***), Kazım Devranoğlu (****)

ÖZET

Amaç: Bu çalışmanın amacı Lasik operasyonundan hemen önce topikal aproklonidin kullanımının subkonjonktival hemoraji oluşumunu önleyip önlemediğinin araştırılmasıdır.

Materyal, Metod: Çalışmaya refraksiyon kusuru olan 250 olgu (500 göz) dâhil edilmiştir. Olguların 121'i erkek, 129'u kadındı. Miyop olgular -0.75 diyoptri ile -6 diyoptri arasında olup astigmatlar 0-2 diyoptri aralığında idi. Miyop olgularda ortalama sferik değer -3,75 diyoptri idi. Hipermetrop olgular +1 diyoptri ile +4 diyoptri aralığında olup astigmat değerleri 0-1 diyoptri aralığında idi. Hipermetrop olgularda ortalama sferik değer +2.25 diyoptri idi. Yaş aralığı 18-64 olup ortalama yaş 32.5'ti. Tüm olgulara bilateral lasik operasyonu uygulanmıştır ve olguların sol gözüne vakum halkasının yerleştirilmesinden 30 saniye önce %0.125'lik aproklonidin damlatılmış, sağ göz aproklonidin damlatılmadan opere edilmiştir. Ameliyat sonrası 30.dakikada hiperemi değerlendirilmiştir. Ameliyat sonrası 1. Gün ve 1. hafta subkonjonktival hemorajinin yeri ve büyüklüğü tespit edilmiştir. Hiperemi ve subkonjonktival hemoraji açısından sağ ve sol gözler arasındaki fark istatistiksel olarak karşılaştırılmıştır.

Bulgular: Hiperemi sağ gözlerin (aproklonidin damlatılmayan grup) %55,2'sinde hafif, %32'sinde orta, %2'sinde şiddetliydi. %10.8 olguda hiperemi yoktu. Sol gözlerin (aproklonidin damlatılan grup) %23,2'sinde hiperemi hafif, %3,6'sında orta derecede idi. Aproklonidin damlatılan gözlerde şiddetli hiperemi görülmedi, hiperemi görülmeyen olgu yüzdesi ise 73,2'di.

Sağ gözlerin %28,3'ünde, sol gözlerin %66,3'ünde subkonjonktival hemoraji yoktu. Subkonjonktival hemoraji boyutu sağ gözlerin %20'sinde 1 mm'den küçük, %30,3'ünde 1-3 mm arasında, %21,4'ünde 3 mm'den büyüktü. Subkonjonktival hemoraji boyutu sol gözlerin %28,5'inde 1 mm'den küçük, %3,5'inde 1-3 mm arası, %1,7'sinde 3 mm.'den büyüktü.

Sonuç: Lasik sonrası görülebilecek subkonjonktival hemorajinin önlenmesinde alfamimetik etkisi ile vazokonstriksiyon yapan topikal aproklonidin kullanılabilir

Anahtar Kelimeler: Lasik, subkonjonktival hemoraji, aproklonidin

(*) Uzm. Dr., Dünya Göz Hastanesi

(**) Uzm. Dr., Girit Üniversitesi Tıp Fakültesi Göz Hastalıkları Anabilim Dalı

(***) Dünya Göz Hastanesi, Biyolog

(****) Prof. Dr., İ.Ü. Cerrahpaşa Tıp Fakültesi, Göz Hastalıkları Anabilim Dalı Öğretim Üyesi, Dünya Göz Hastanesi

Mecmuaya Geliş Tarihi: 05.04.2005

Düzeltilmeden Geliş Tarihi: 21.06.2005

Kabul Tarihi: 12.07.2006

SUMMARY

The Use of Topical Aproclonidin in Prevention of Subconjunctival Hemorrhage In Lasik Patients

Purpose: The purpose of this study is to detect if the use of topical aproclonidin just before the Lasik procedure prevents subconjunctival hemorrhage or not.

Material, Method: 250 patients (500 eyes) with myopia or hypermetropia (with or without astigmatism) were included in this study. 121 cases were male and 129 cases were female. Range of age was 18-64 and the mean age was 32.5. All patients had bilateral Lasik operation and %0.125 topical aproclonidin was applied to the left eyes of all patients 30 seconds before the vacuum ring, whereas no aproclonidin was applied to the right eyes of patients. 30 minutes after operation hyperemia was detected. Postoperative first day and first week the location and size of subconjunctival hemorrhage was detected. In terms of presence of hyperemia and subconjunctival hemorrhage, right and left eyes were compared statistically.

Results: In right eyes, hyperemia was mild in %55.2 of eyes, moderate in %32 of eyes and severe in %2 of eyes. In %10.8 of eyes there was no hyperemia. In the left eyes (the eyes that aproclonidin were applied), hyperemia was mild in %23.2 of eyes, moderate in %3.6 of eyes. Aproclonidin applied eyes didn't have severe hyperemia and %73.2 of these eyes didn't have any hyperemia.

There were no subconjunctival hemorrhage in %28.3 of right eyes and %66.3 of left eyes. Among the right eyes, %20 of eyes had subconjunctival hemorrhage less than 1 mm, %30.3 of eyes had subconjunctival hemorrhage between 1-3 mm and %21.4 of eyes had subconjunctival hemorrhage greater than 3 mm. Among the left eyes that had topical aproclonidin, %28.5 of eyes had subconjunctival hemorrhage less than 1 mm, %3.5 of eyes had subconjunctival hemorrhage between 1-3 mm and %1.7 of eyes had subconjunctival hemorrhage greater than 3 mm.

Conclusion: Topical aproclonidin that makes vasoconstriction due to its alphanimetic action can be used for prevention of subconjunctival hemorrhage after Lasik operation

Key Words: Lasik, Subconjunctival hemorrhage, aproclonidin

GİRİŞ

Lasik olgu popülasyonunun büyük bir bölümünü kozmetik amaçlı olarak gözlüklerden kurtulmak isteyen hastalar oluşturmaktadır. Lasik operasyonu sonrası olguların büyük bölümünde vakum halkasının etkisi sonucu subkonjonktival hemoraji görülmektedir. Hastalar subkonjonktival hemorajiyi fark ettiklerinde ameliyatın iyi geçip geçmediği konusunda paniğe kapılabilmektedir. Ameliyat sonrası subkonjonktival hemoraji geçici bir kozmetik problem olabilmektedir. Lasik operasyonundan hemen önce damlatılan aproklonidin konjonktiva damarlarında vazokonstriksiyona (1) sebep olarak subkonjonktival hemorajinin oluşumunu önleyebilir (2). Çalışmanın amacı topikal aproklonidin kullanımının subkonjonktival hemoraji oluşumunu önleyip önlemediğinin araştırılmasıdır.

MATERYAL, METOD

Çalışmaya refraksiyon kusuru olan 250 olgu (500 göz) dâhil edilmiştir. Olguların 121'i erkek, 129'u kadın-

dı. Miyop olgular -0.75 diyoptri ile -6 diyoptri arasında olup astigmatlar 0-2 diyoptri aralığında idi. Miyop olgularda ortalama sferik değer -3,75 diyoptri idi. Hipermetrop olgular +1 diyoptri ile +4 diyoptri aralığında olup astigmat değerleri 0-1 diyoptri aralığında idi. Hipermetrop olgularda ortalama sferik değer +2.25 diyoptri idi. Hastaların yaş aralığı 18-64 olup ortalama yaş 32.5'ti. Tüm olgulara bilateral lasik operasyonu uygulandı. Olguların sol gözüne vakum halkasının yerleştirilmesinden 30 saniye önce %0.125'lik aproklonidin damlatılmış, sağ göz aproklonidin damlatılmadan opere edilmiştir. Ameliyat sonrası 30.dakikada hastanın her iki gözündeki hiperemi kaydedilmiştir. Hipereminin tespiti makroskopik ve subjektif olarak tespit edilmiştir. Hipereminin düzeyi dört şekilde değerlendirilmiştir, şöyle ki: hiperemi yok, minimal, orta düzeyde, maksimum.

Postoperatif ilk gün ve ilk hafta subkonjonktival hemorajinin yeri ve büyüklüğü tespit edilmiştir. Subkonjonktival hemorajinin üst temporal (ÜT), alt temporal (AT), üst nazal (ÜN), alt nazal (AN) yerleşimli olup olmadığına bakılmış ve hemorajinin boyutu biomikrosko-

pide ölçülmüştür. 1 mm.'den küçük subkonjonktival hemoraji mikrohemoraji (evre 1), 1-3 mm arasındaki hemoraji orta büyüklükte hemoraji (evre 2) ve 3 mm'den büyük hemoraji makrohemoraji (evre 3) olarak adlandırılmıştır. Hemoraji yoksa olgu evre 0 olarak sınıflanmıştır.

Subkonj. Hemoraji boyutu				
Subkonj. Hemoraji evresi	Yok Evre 0	1 mm'den küçük Evre I (mikrohemoraji)	1-3 mm arası Evre II (orta büyüklükte hemoraji)	3 mm'den büyük Evre III (makrohemoraji)

Hastaların hiperemi ve subkonjonktival hemoraji açısından aproklonidin damlatılan gözü ile aproklonidin damlatılmayan gözü arasındaki fark istatistiksel olarak araştırılmıştır. İstatistiksel analiz için Wilcoxon testi kullanıldı.

BULGULAR

Hiperemi aproklonidin damlatılmayan gözlerin 138'inde (%55,3) hafif, 80'inde (%32,3) orta, 5'inde (%1,7) şiddetliydi. 27 (%10,7) gözde hiperemi yoktu (grafik 1).

Aproklonidin damlatılan gözlerin 58'inde (%23,2) hiperemi hafif, 9'unda (%3,6) orta derecede idi. Aproklonidin damlatılan gözlerde şiddetli hiperemi görülmedi, hiperemi görülmeyen göz sayısı 183 idi (%73,2) (grafik 2).

Şekil 1'de aproklonidin damlatılmayan sağ gözde orta derecede hiperemi görülürken, aproklonidin damlatılan sol gözde hiperemi görülmemektedir.

Aproklonidin damlatılmayan gözlerin 72'sinde (%28,8) subkonjonktival hemoraji yoktu (evre 0). Subkonjonktival hemoraji boyutu 50 gözde (%20) 1 mm'den küçük (evre1), 75 gözde (%30) 1-3 mm arası (evre 2), 53 gözde (%21.2) 3 mm'den büyüktü (evre 3) (grafik 4).

Aproklonidin damlatılan gözlerin 165'inde (%66) subkonjonktival hemoraji yoktu (evre 0), Subkonjonktival hemoraji boyutu 71 gözde (%28.4) 1mm'den küçük (evre 1), 9 gözde (%3.6) 1-3 mm arasında (evre 2), 5 gözde (%2) 3 mm'den büyüktü (evre 3) (grafik 5)

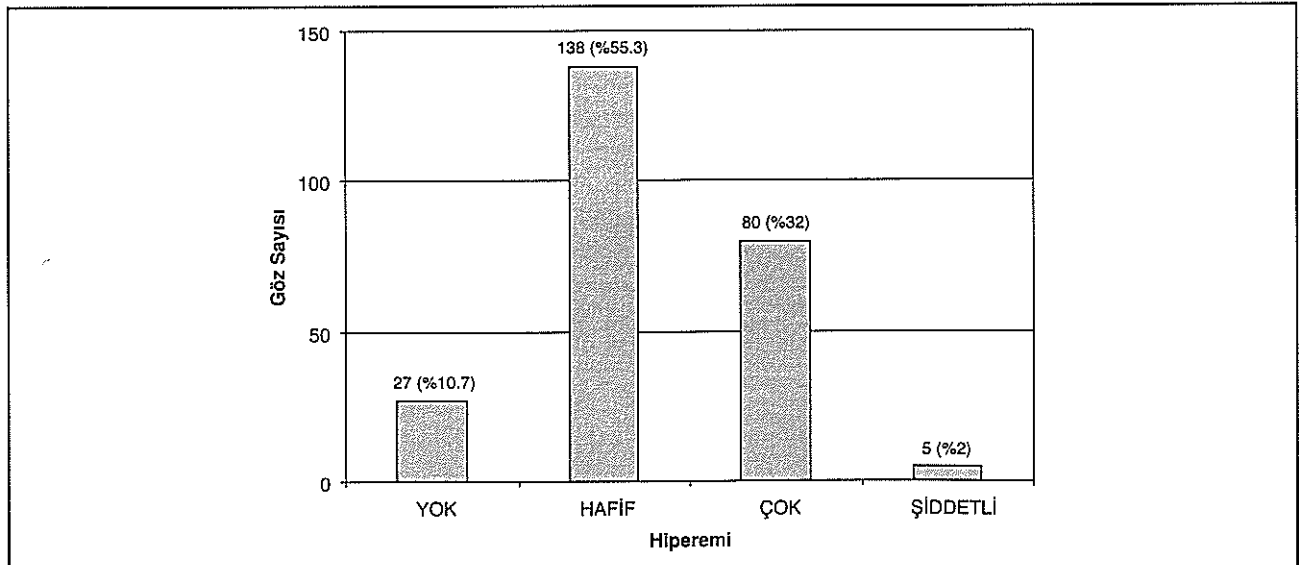
Şekil 2'de aproklonidin damlatılmayan sağ gözde evre 2 subkonjonktival hemoraji görülürken, aproklonidin damlatılan sol gözde subkonjonktival hemoraji görülmemektedir.

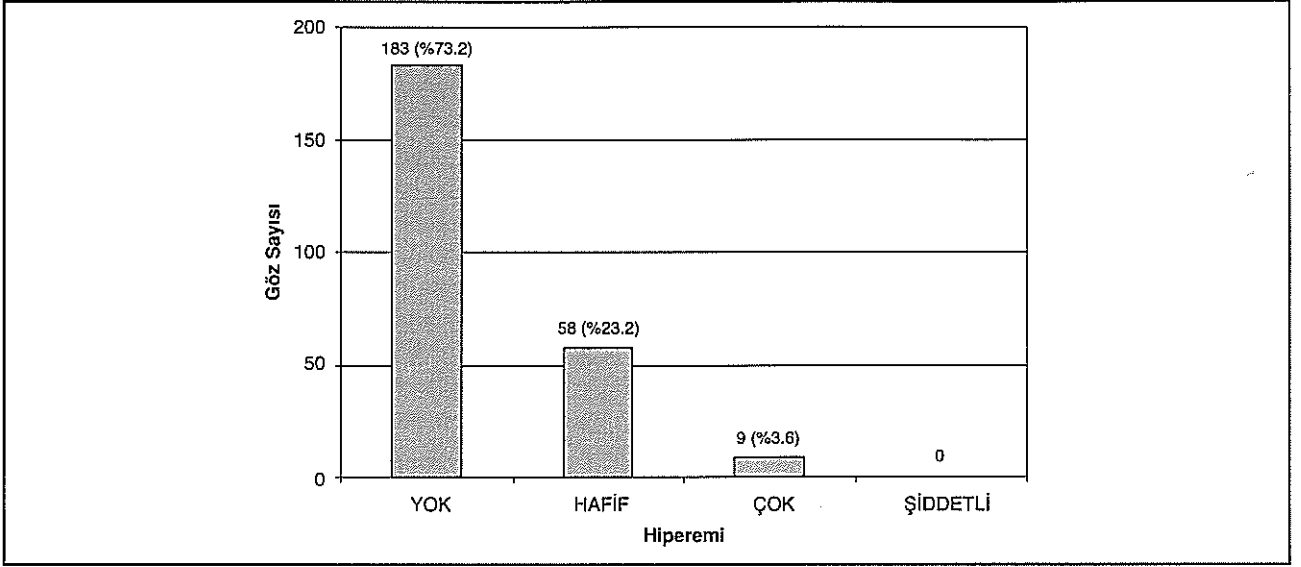
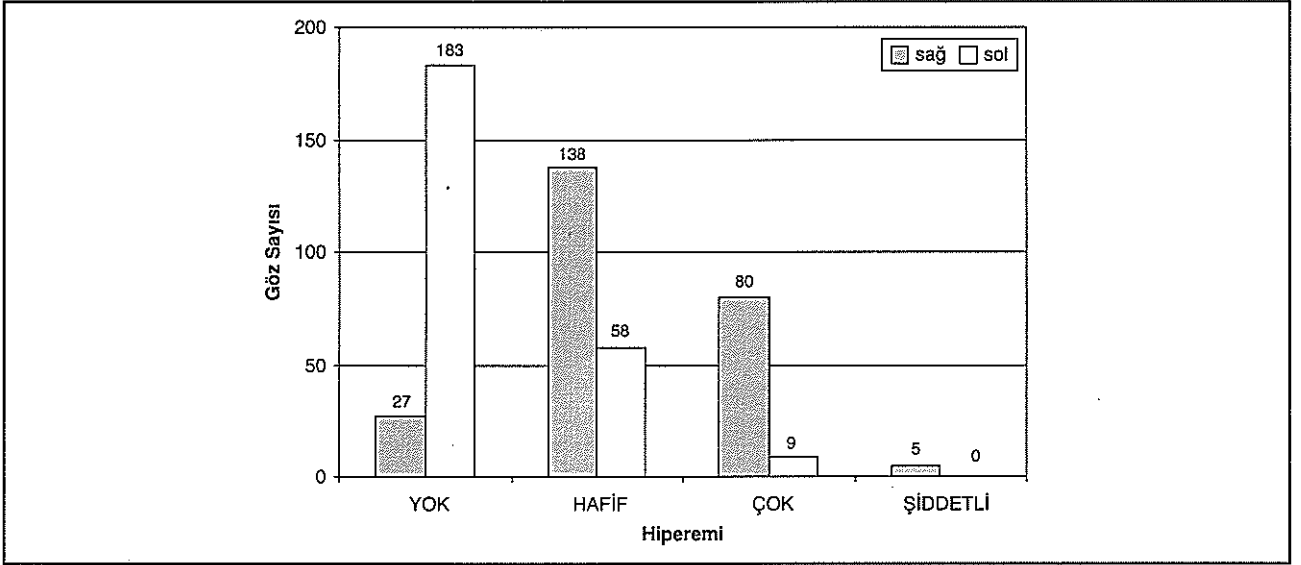
Olguların tamamında aproklonidin damlatılan sol gözlerde üst kapakta retraksiyonu görüldü. Hiperemi ve subkonjonktival hemoraji açısından aproklonidin damlatılan ve damlatılmayan gözler arasındaki fark istatistiksel olarak anlamlıydı ($p=0.0005$).

TARTIŞMA

Lasik anizometropinin düzeltilmesi gibi medikal sebepler nedeniyle yapılabilen bir operasyon olsa da çoğunlukla kozmetik amaçlı yapılan bir ameliyattır. Lasik operasyonu sonrası olguların büyük çoğunluğunda vakum halkasının etkisine bağlı olarak subkonjonktival he-

Grafik 1. Aproklonidin damlatılmayan gözlerde erken postoperatif hiperemi



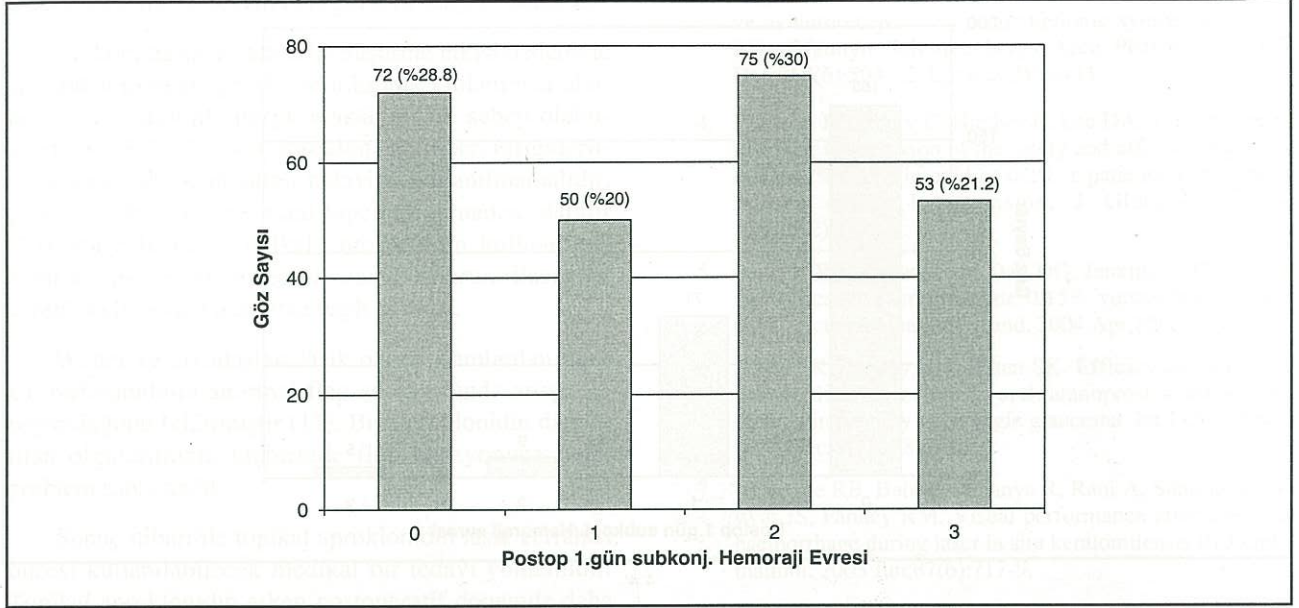
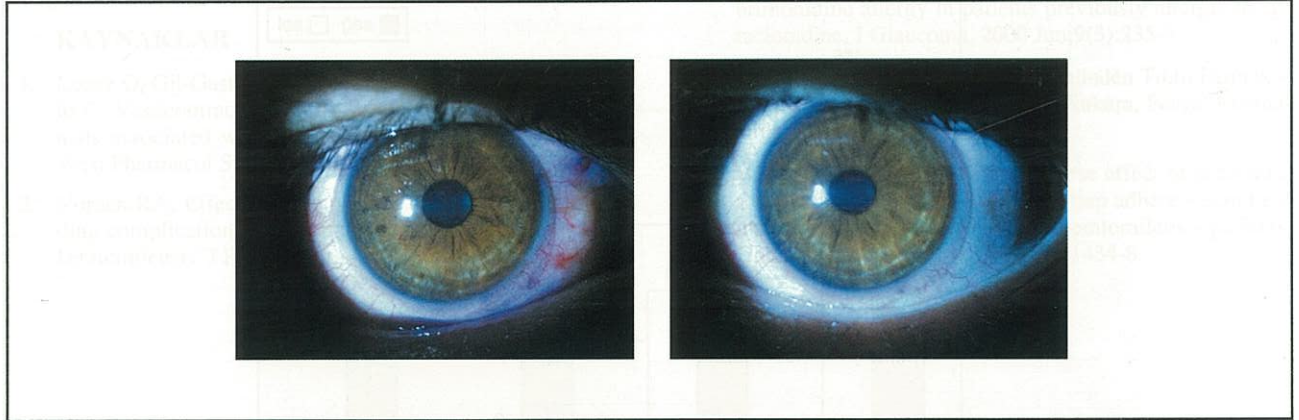
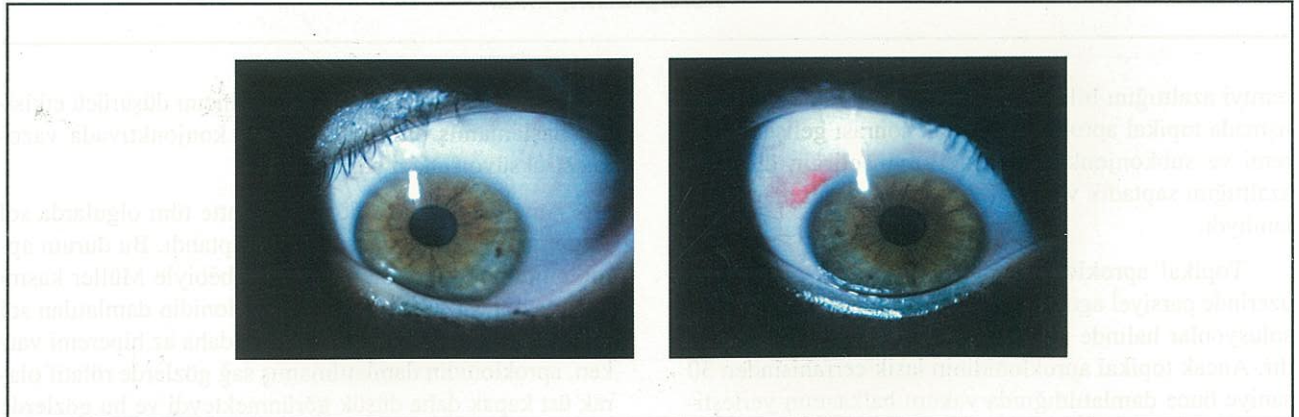
Grafik 2. Aproklonidin damlatılan gözlerde erken postoperatif hiperemi**Grafik 3.** Aproklonidin damlatılmayan sağ gözler ile aproklonidin damlatılan sol gözlerdeki hiperemi miktarlarının karşılaştırması

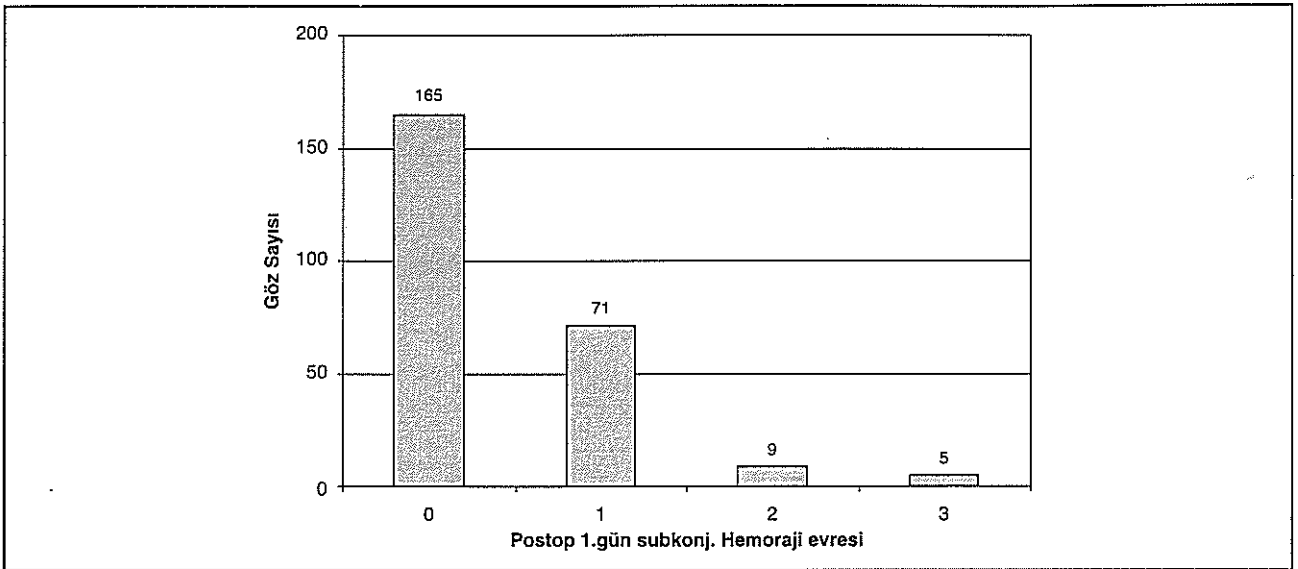
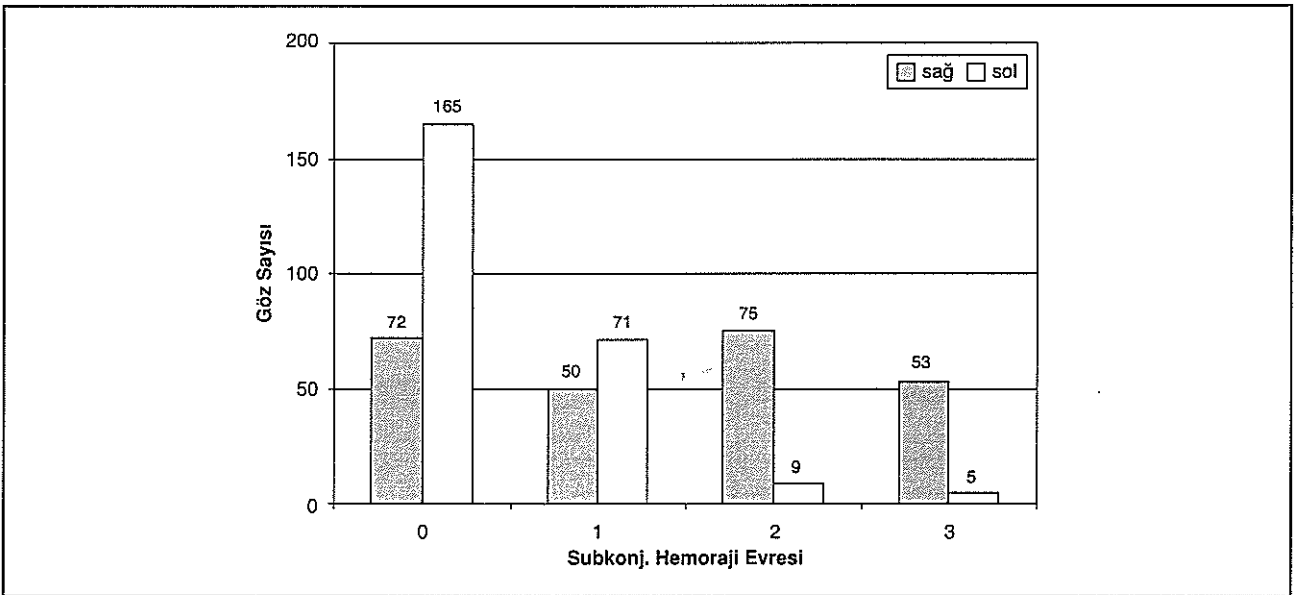
moraji oluşmaktadır. Subkonjonktival hemoraji zararsız ve geçici bir komplikasyon olduğundan hekimlerin büyük çoğunluğu bu durumu önemsememektedir. Ancak hastalar bu komplikasyonu önemsemektedirler ve subkonjonktival hemorajinin geçici de olsa kozmetik bir problem olduğunu belirtmektedirler. Genellikle subkonjonktival hemoraji 2-3 hafta içinde kendiliğinden rezorbe olsa da bazen 3 aya kadar devam edebilmektedir.

Topikal aproklonidin alfa-mimetik etkisi (3) ile vazokonstriktör etki (1) yapmaktadır ve glokom tedavisinde kullanılan bir ilaçtır (4,5,6). Vazokonstriktör etkisi

sebebiyle konjontiva hiperemisinin giderilmesinde ve cerrahi esnasında hemorajinin önlenmesinde kullanılabilir. Vajpayee ve arkadaşları lasik esnasında oluşan ara yüzey hemorajinin görme başarısını azalttığını bildirmiştir (7). Topikal aproklonidin ara yüzey hemoraji oluşumun önleyebilir. Lasik operasyonu öncesi bir kez aproklonidin kullanımı konjontiva vazokonstriksiyonuna sebep olarak subkonjonktival hemoraji oluşumunu önleyebilir.

Norden yaptığı çift kör çalışmada lasik öncesi damlatılan brimonidinin subkonjonktival hemorajiyi ve hipe-

Grafik 4. Aproklonidin damlatılmayan gözlerde subkonjonktival hemoraji evresi**Şekil 1.** Aproklonidinsiz gözde orta düzeyde hiperemi (sağ), aproklonidinli gözde hiperemi yok ve üst kapak retraksiyonu var**Şekil 2.** Subkonjonktival hemorajili sağ göz, solda subkonjonktival hemoraji yok (postop 1. Hafta)

Grafik 5. Aproklonidin damlatılan sol gözlerde subkonjonktival hemoraji evresi**Grafik 6.** Aproklonidin damlatılmayan sağ göz ile damlatılan sol gözdeki subkonjonktival hemoraji evresinin karşılaştırması

remiyi azalttığını bildirmiştir (2). Biz de yaptığımız çalışmada topikal aprokloninin lasik sonrası gelişen hiperemi ve subkonjonktival hemorajiyi belirgin düzeyde azalttığını saptadık ve bu azalma istatistiksel olarak anlamlıydı.

Topikal aproklonidin alfa2 adrenerejik reseptörler üzerinde parsiyel agonist etkisi nedeniyle %0.125-0,5'lik solusyonlar halinde glokom tedavisinde kullanılmaktadır. Ancak topikal aproklonidin lasik cerrahisinden 30 saniye önce damlatıldığında vakum halkasının yerleşti-

rilmesi esnasında henüz göz içi basıncını düşürücü etkisinin başlamamış olmasına rağmen konjonktivada vazokonstriksiyon etkisi başlamıştır.

Ameliyat sonrası ilk yarım saatte tüm olgularda sol gözlerde üst kapakta retraksiyon saptandı. Bu durum aproklonidin alfa mimetik etkisi sebebiyle Müller kasını stimule etmesi sebebiyledir. Aproklonidin damlatılan sol gözlerde üst kapak retraksiyonu ve daha az hiperemi varken, aproklonidin damlatılmamış sağ gözlerde rölatif olarak üst kapak daha düşük görünmekteydi ve bu gözlerde

hiperemi daha fazlaydı. Bu durum sağ göz ile sol göz arasında kozmetik açıdan belirgin fark oluşturmaktaydı.

Glokom hastalarında GİB düşürme etkisi nedeniyle kullanılan topikal aproklonidin kronik kullanımda oküler ve dermatolojik alerjik reaksiyonlara sebep olabilmektedir (8,9). Topikal aproklonidin hiperemi giderilmesi amacı ile uzun süreli tedavide kullanılmamalıdır, çünkü bu durumda rebound hiperemiye neden olabilir (10). Bu çalışmada topikal aproklonidin kullanımına bağlı alerjik reaksiyon görülmedi. Bu durum ilacın bir kerelik kullanılmış olmasına bağlı olabilir.

Walter ve arkadaşları lasik öncesi damlatılan topikal birimonidinin anormal flep adezyonunda artışa sebep olduğunu bildirmiştir (11). Biz aproklonidin damlatılan olgularımızın hiçbirinde flep adezyonuna bağlı problem saptamadık.

Sonuç itibari ile topikal aproklonidin lasik cerrahisi öncesi kullanılabilir medikal bir tedavi yöntemidir. Topikal aproklonidin erken postoperatif dönemde daha az hiperemi oluşmasını sağlayabilir ve subkonjonktival hemoraji oluşumunu engelleyebilir.

KAYNAKLAR

- Lopez O, Gil-Gastelum O, Medina R, Castillo EF, Castillo C: Vasocontractile effects of alpha 2-adrenergic agonists associated with intracellular calcium release Proc West Pharmacol Soc. 2002;45:90-1.
- Norden RA: Effect of prophylactic brimonidine on bleeding complications and flap adherence after laser in situ keratomileusis. J Refract Surg. 2003 Sep-Oct;19(5):612.
- Trendelenburg AU, Philipp M, Meyer A, Klebroff W, Hein L, Starke KAll three alpha2-adrenoceptor types serve as autoreceptors in postganglionic sympathetic neurons. Naunyn Schmiedebergs Arch Pharmacol. 2003 Dec;368(6):504-12. Epub 2003Nov11.
- Whitson JT, Henry C, Hughes B, Lee DA, Terry S, Fechner RD: Comparison of the safety and efficacy of dorzolamide 2% and brimonidine 0.2% in patients with glaucoma or ocular hypertension, J Glaucoma. 2004 Apr;13(2):168-73.
- Stewart WC, Stewart JA, Day DG, Jenkins J: The safety and efficacy of unoprostone 0.15% versus brimonidine 0.2%. Acta Ophthalmol Scand. 2004 Apr;82(2):161-5.
- Sodhi PK, Pandey RM, Ratan SK: Efficacy and safety of brimonidine, dorzolamide and latanoprost as adjunctive therapy in primary open angle glaucoma. Int J Clin Pract. 2003 Dec;57(10):875-8.
- Vajpayee RB, Balasubramanya R, Rani A, Sharma N, Titiyal JS, Pandey RM. Visual performance after interface haemorrhage during laser in situ keratomileusis Br J Ophthalmol. 2003 Jun;87(6):717-9.
- Sodhi PK, Verma L, Ratan J: Dermatological side effects of brimonidine: a report of three cases. J Dermatol. 2003 Sep;30(9):697-700
- Williams GC, Orengo-Nania S, Gross RL: Incidence of brimonidine allergy in patients previously allergic to apraclonidine. J Glaucoma. 2000 Jun;9(3):235-8.
- Kayaalp SO: Rasyonel Tedavi Yönünden Tıbbi Farmakoloji, 5. Baskı, Cilt 3, sayfa 2293, Ankara, Feryal Matmacılık, 1990.
- Walter KA, Gilbert DD: The adverse effect of perioperative brimonidine tartrate 0.2% on flap adherence and enhancement rates in laser in situ keratomileusis patients. Ophthalmology. 2001 Aug;108(8):1434-8