DOI: 10.4274/tjo.92259
Turk J Ophthalmol 2016;46:190-193

Olgu Sunumu / Case Report

# Unilateral Tekrarlayan Ön Üveit ile Tanı Alan Mesane Karsinomu

# Unilateral Recurrent Anterior Uveitis as the Presenting Sign of Bladder Carcinoma

Günhal Şatırtav*, Meryem Donbaloğlu*, Refik Oltulu*, Pembe Oltulu**, Hürkan Kerimoğlu*, Ahmet Özkağnıcı*
*Necmettin Erbakan Üniversitesi Meram Tıp Fakültesi, Göz Hastalıkları Anabilim Dalı, Konya, Türkiye
**Necmettin Erbakan Üniversitesi Meram Tıp Fakültesi, Patoloji Anabilim Dalı, Konya, Türkiye

**Öz**

Sağ gözünde son 10 ay içinde 3 kez tekrarlayan tek taraflı ön üveit ile takip edilen 79 yaşında erkek hasta, sağ gözde görme keskinliği parmak sayma düzeyinde, biyomikroskopik muayenesinde hipopiyonlu ön üveit ve vitritis ile başvurdu. Sol göz muayenesi doğal idi. Hasta göz içi yabancı cisim, lenfoma, sistemik hastalık ve malignensi yönünden araştırıldı. Hastada bilgisayarlı tomografi ile mesanede kitle saptandı ve yapılan biyopsi sonucu mesane karsinomu olarak rapor edildi. Transüretral yolla kitle eksizyonu yapılan hastanın iki yıllık takibinde üveit atağı izlenmedi. Hastanın ameliyatından iki yıl sonra yapılan muayenesinde sağ gözde görme keskinliğinin ışık hissi olduğu görüldü ve biyomikroskopik muayenesinde seklusio pupilla ve matür katarakt saptandı. Oküler ultrasonografide vitreusta kondensasyon artışı izlenmedi. Yazımızda tekrarlayan üveit ve mesane karsinomu birlikteliği tartışılmaktadır. Bilindiği kadarıyla olgumuz, tek taraflı tekrarlayan ön üveit ile mesane karsinomu tanısı almış ilk hastadır.
**Anahtar Kelimeler:** Ön üveit, mesane karsinomu, paraneoplastik sendrom

**Summary**

A 79-year-old male patient was followed for unilateral uveitis with 3 attacks in 10 months, despite initial improvement with steroid therapy. The patient had visual acuity (VA) of counting fingers in right eye, hypopyon and vitritis with no chorioretinal lesions. The left eye was normal. The patient was evaluated for intraocular foreign body, intraocular lymphoma and associated systemic disease and malignancy. Computed tomography of the abdomen showed a mass in the bladder. Biopsy confirmed bladder carcinoma. After resection of the mass, intraocular inflammation improved completely and no attack was noted in the follow-up. In his last examination, two years after the operation, VA was light perception; seclusio pupilla and mature cataracts were seen on biomicroscopy. There was no sign of vitritis on ocular ultrasonography. Evidence is discussed that suggests a link and potential etiology between refractory uveitis with hypopyon and bladder carcinoma. This is the first case of unilateral recurrent uveitis with hypopyon as the initial presenting sign of bladder carcinoma.
**Keywords:** Anterior uveitis, bladder carcinoma, paraneoplastic syndrome

## Giriş

Üveitler ve eşzamanlı görülen maligniteler arasındaki ilişki psödoüveitler olarak tanımlanır. Maskeleyici sendromlar, oküler enflamatuvar hastalıkları taklit eden bir grup hastalıktır ve eşlik eden intraoküler tümörlere karşı meydana gelen immün yanıt olduğu düşünülmektedir.[1] Maskeleyici sendromlar genellikle steroid tedavisine iyi yanıt vermez. Göz önünde bulundurulması gereken bir diğer muhtemel tanı paraneoplastik sendromdur ve sistemik bir malignitenin uzak etkisi olarak oküler enflamatuvar hastalık gibi bulgu vermesi olarak tanımlanabilir. Paraneoplastik sendromların patogenezinde otoimmünitenin rol oynadığı düşünülmektedir ve bu hastalıklar da streoid tedavisine iyi yanıt vermezler.[2]

Günümüze kadar bildiğimiz kadarı ile, mesane karsinomunun tek taraflı hipopyonlu ön üveit olarak bulgu verdiği bir olgu rapor edilmemiştir. Tek taraflı üveit olarak bulgu veren olgumuzda, yapılan taramalar sonucunda mesane karsinomu tespit edilmiştir.

**Yazışma Adresi/Address for Correspondence:** Dr. Günhal Şatırtav, Necmettin Erbakan Üniversitesi Meram Tıp Fakültesi, Göz Hastalıkları Anabilim Dalı, Konya, Türkiye
Tel.: +90 332 223 62 10 E-posta: gunhal@gmail.com **Geliş Tarihi/Received:** 30.05.2014 **Kabul Tarihi/Accepted:** 24.10.2014
©Türk Oftalmoloji Dergisi, Galenos Yayınevi tarafından basılmıştır.
Bu makale Creative Commons Attribution Lisansı koşulları altında korunmaktadır.

## Olgu Sunumu

Yetmiş dokuz yaşında erkek hasta kliniğimize dört gün önce başlayan sağ gözde görme kaybı ile başvurdu. Oftalmolojik muayenede düzeltilmiş görme keskinliği (GK) sağ gözde parmak sayma ve sol gözde 20/20 seviyesindeydi. Biyomikroskobik incelemede, sağ gözde belirgin konjonktival hiperemi ve ön kamarada hipopyon ile birlikte dikkati çeken miktarda fibrin depositleri görüldü. Sol gözde ön kamara değerlendirmesi normaldi. Sağ göz fundusu, ön kamaradaki fibrin depositler nedeni ile değerlendirilemedi ancak oküler ultrasonografide vitreus enflamasyonuna rastlanmadı. Eşlik edebilecek romatolojik hastalıkların dışlanması amacıyla periferik kan sayımı, serum karaciğer enzim düzeyleri, romatolojik parametreler, kemik iliği sitolojisi ve hücresel morfolojisi, paterji testi ve akciğer grafisi istendi. İntraoküler yabancı cisim varlığının dışlanması için bilgisayarlı tomografi yapıldı. İntraoküler veya merkezi sinir sistemi lenfomasının araştırılması amacıyla orbital ve kraniyel manyetik rezonans görüntüleme yapıldı. Alınan sonuçlarda herhangi bir patolojiye rastlanmadı. Hastaya ilk olarak saat başı deksametazon sodyum fosfat %0,1 göz damlası (Dexa-Sine, Liba Lab., İstanbul, Türkiye), günde üç kez tropicamide (Tropamid, Bilim İlaç, İstanbul, Türkiye) ve siklopentolat HCl %1 göz damlası (Sikloplejin, Abdi İbrahim İlaç San., İstanbul, Türkiye) ile günde iki kez subkonjonktival deksametazon (Dekort, Deva Holding, İstanbul, Türkiye) başlandı. Beş gün sonra yapılan izleminde ön kamara reaksiyonu ve hipopyonun azaldığı gözlendi. Topikal ve subkonjonktival steroid tedavisi azaltıldı. Hipopyon ve ön kamara reaksiyonu iki hafta içinde tamamen ortadan kayboldu.

Bir ay sonra yapılan izleminde, hastada ön kamara reaksiyonu ve hipopyonun tekrar geliştiği görüldü. Düzeltilmiş en iyi görme keskinliği (DEİGK) sağ gözde 20/200 ve sol gözde 20/20 seviyesindeydi. Bir hafta topikal steriod tedavisinden sonra görme keskinliği 20/63 düzeyine yükseldi ve intraoküler enflamasyon anlamlı seviyede iyileşti. Hasta topikal steroid kullanmaya devam etti, ancak başta görülen iyileşmeye rağmen, ikinci ataktan iki hafta sonra hastanın görmesi geriledi ve ön kamara reaksiyonu arttı. Fundus muayenesinde ılımlı vitritis, kistoid maküla ödemi (KMÖ) ve vasküler yapılarda kıvrımlı görünümün arttığı izlendi (Şekil 1). Optik koherans tomografi (Heidelberg Spectralis, Heidelberg Engineering, Almanya) ile sağ gözde KMÖ görüldü (Şekil 2). Fundus floresein anjiyografide optik diskte floresein kaçağı, makülada 'çiçek paterni' tarzında kaçak, periferal vasküler kaçak ve iskemi izlendi. Sağ gözün üst temporal kadranına sub-Tenon triamsinolon asetonid enjeksiyonu yapıldı. İki hafta sonra KMÖ, ön kamara reaksiyonu ve vitritiste azalma izlendi, ve bu nedenle topikal steroid azaltılarak kesildi.

Hasta izlemlerine gelmedi. Hasta sekiz ay sonra kliniğimize sağ gözde görme kaybı, ön kamarada fibrin depositleri, hipopyon ve ciddi reaksiyon ile başvurdu (Şekil 3). Sağ fundus, ön kamarada hipopyon ve fibrin depositlerin varlığı nedeniyle görüntülenemedi. B-mod ultrasonografi ile vitreusun normal olduğu ve koroidal kalınlaşma olmadığı görüldü (Şekil 4). Hastaya topikal steriodler, sikloplejik ilaçlar, subkonjonkival steroid ve antibiyotik başlandı. Hastaya tekrarlayan kronik ön üveit tanısı kondu. Onkoloji konsültasyonu ile hastanın olası malignite açısından sistemik olarak değerlendirilmesi istendi. Çekilen abdominal bilgisayarlı tomografisinde mesanede kitle olduğu görüldü (Şekil 5). Bu nedenle hasta üroloji kliniğine yönlendirildi. Kitleden biyopsi yapıldı ve mesane karsinomu bulundu. Hastaya transüretral kitle rezeksiyonu yapıldı. Patolojik inceleme sonucunda kitlenin düşük dereceli papiller ürotelyal karsinom olduğu görüldü. Mesanedeki kitle çıkartıldıktan sonra intraoküler enflamasyon geriledi ve bugüne kadar yeni bir üveit atağı ile karşılaşılmadı. Cerrahiden iki yıl sonra yapılan son izleminde, görme keskinliği ışık hissi düzeyindeydi. Biyomikroskopik muayenesinde seklüzyon pupilla görüldü. Ultrasonda vitreus normal olarak izlendi.

## Tartışma

İleri yaşlarda gerçek immün kaynaklı üveitlerin insidansı azalmaktadır. Özellikle cerrahi sonrası ortaya çıkan enfeksiyöz

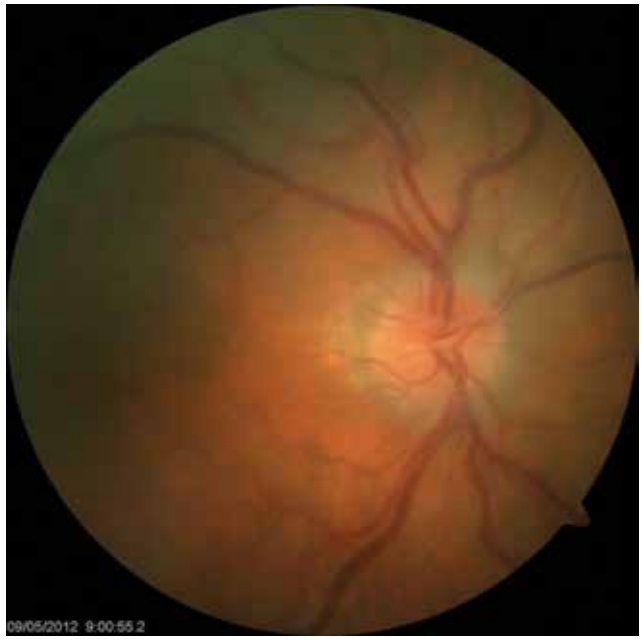


**Şekil 1.** Sağ gözde ılımlı vitritis ve vasküler yapılarda kıvrımlı görünümün arttığını gösteren fundus fotoğrafı

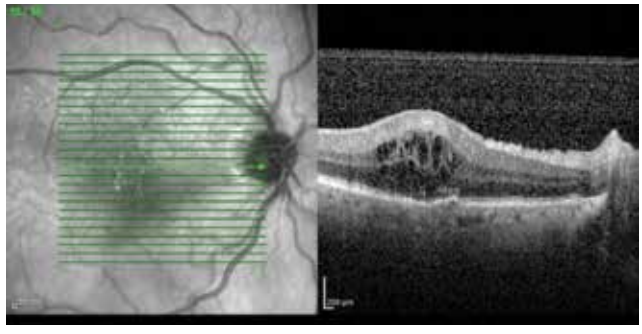

**Şekil 2.** Optik koherens tomografide sağ gözde kistoid maküla ödemi görünümü

kaynaklı endoftalmi ve maligniteler daha yüksek sıklıkla ortaya çıkar. Bu yaş grubunda, maskeleyici veya paraneoplastik sendromlar her zaman akılda bulundurulmalıdır.[3,4]

Bu olgu sunumunda, ortaya çıkan ilk şikayetlerin göz ile ilişkili olması nedeniyle hastanın bir göz hekimine başvurmasına neden olan bir mesane karsinomu olgusu bildirilmektedir. On aylık bir süre içinde hasta üç kez hipopyon ve ön kamara reaksiyonu nedeni ile kliniğimize başvurdu.

Karsinomlar, oküler metastaz yapan primer lezyonlar arasında ilk sırada yer almaktadır. Oküler metastazlar kan yolu ile dissemine olur ve en sık olarak üvea sistemini etkiler. Bizim hastamızda, bulgular daha çok tek taraflı ön üveiti düşündürmekteydi ve arka segment tutulumu yoktu. Bu durum bizi yanlış yönlendirdi ve ilk başta yapılan etiyoloji araştırmasından sonra malignite ihtimalini atlayarak idiyopatik ön üveit tanısı koymamıza neden oldu. Hastada ilk muayene sırasında veya daha sonraki izlemlerinde intraoküler kitleye rastlanmadı.

İlk olarak uzak metastazlar ile klinik bulgu veren üriner mesane karsinomları nadirdir.[4] En sık ürotelyal metastaz görülen yerler bölgesel lenf düğümleri, karaciğer, akciğer ve kemiklerdir.[5] Bildiğimiz kadarıyla, ön üveit ve hipopyon gibi oftalmolojik patoloji ile klinik bulgu veren mesane karsinomu daha önce bildirilmemiştir.

Akut lenfoblastik lösemi (ALL), akut miyeloid lösemi (AML), ve kronik miyeloid lösemide (KML) hipopyon ile bulgu veren intraoküler enflamasyon görülebilir. AML'nin sadece hipopyon üveiti ile bulgu vermesi nadir bir durumdur ve günümüze kadar bu şekilde bildirilen sadece iki olgu bulunmaktadır.[6] Hastanın yaşının 60'ın üstünde olması ve yalnızca hipopyon ve üveit ile bulgu vermesi nedeniyle, hastanın lösemi ve lenfoma açısından değerlendirilmesi önerilmektedir.[3,4] Hastamızda hematolojik maligniteyi düşündürecek hiçbir klinik veya laboratuvar bulguya rastlanmadı.

'Maskeleyici sendrom' terimi, klinik belirtileri arasında ön kamara, vitreus veya her ikisinde hücrelerin görüldüğü ancak hiçbir immün aracılı üveitik hastalık ile ilişkili olmayan birçok hastalık için kullanılmaktadır. Paraneoplastik retinopatiler bu sendromun bir alt grubunu oluşturmaktadır ve karsinoma ile

**Şekil 3.** Sağ gözde şiddetli ön kamara reaksiyonu ve hipopyon

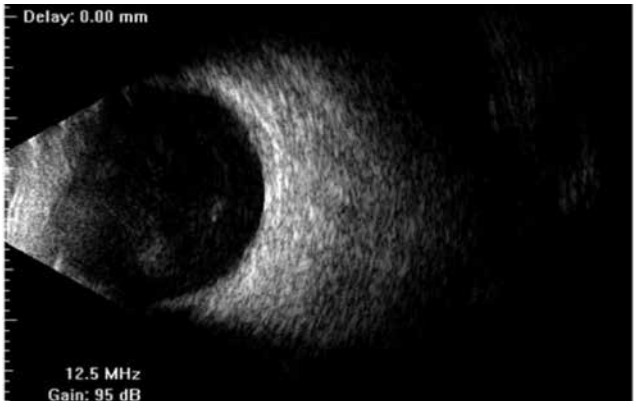


**Şekil 4.** B-mod ultrasonografi ile sağ gözde vitreusun normal olduğu ve koroidal kalınlaşma veya eksüdatif retina dekolmanı olmadığı izlendi

**Şekil 5.** Mesanedeki kitleyi gösteren abdominal bilgisayarlı tomografi görüntüsü

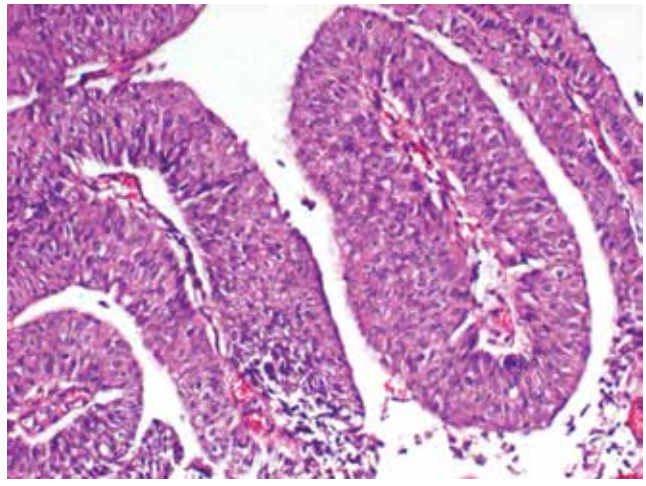

**Şekil 6.** Mesaneden çıkartılan kitlenin hematoksilen ve eozin boyaması ile saptanan invazyon göstermeyen, seyrek mitotik yapıları içeren düşük dereceli papiller ürotelyal karsinom görüntüsü (100x)

ilişkili retinopati (KİR) ve melanoma ile ilişkili retinopatiden (MİR) meydana gelmektedir. KİR hastalarında ilk bulgu olarak genellikle yaygın retinopati ve üveite bağlı olarak gelişen bilateral görme kaybı meydana gelir. Bu hastaların çoğunda küçük hücreli akciğer karsinomu, jinekolojik kanserler veya meme kanserine rastlanır.[7]

Hastamızda karşılaştığımız mesane karsinomu ile oküler enflamasyon birlikteliği birkaç olası patofizyolojik mekanizma ile açıklanabilir. Mesane karsinomu ile ön kamara reaksiyonu tamamen rastlantısal olarak birlikte ortaya çıkmış olabilir. Ancak, oküler enflamasyon bulgularının tümör çıkartıldıktan sonra ortadan kalkması, bu iki oluşum arasında bir ilişki olduğunu düşündürmektedir. Oküler enflamasyonun oküler hastalığa yönelik kür sağlayacak tedavi uygulanmadan ortadan kalkması ve hastaya sistemik kemoterapi verilmemesine rağmen oküler dokularda malign hücrelerin görülmemesi, malignitenin uzak etkiler ile oküler enflamasyona neden olabileceğine işaret etmektedir. Aköz sıvı veya vitreusun sitolojik incelemesi tanıya çok yardımcı olabilir ancak sunulan olgudan bu incelemeler yapılmamıştır.

## Sonuç

Bildiğimiz kadarı ile bildirilen olgu, ön üveit olarak bulgu veren ilk mesane karsinomu olgusudur. Bu olgu sunumunda, üveit bulguları gösteren ileri yaşlı hastalarda tanıya ulaşılırken karşılaşılan sorunlar bildirilmektedir ve bu gibi olgularda metastatik hastalıkların her zaman akılda bulundurulmasının önemi vurgulanmaktadır. Özellikle oküler veya sistemik malignite açısından değerlendirme gerekiyorsa, erken tanı bu gibi durumlarda görmenin korunmasına ve sağkalımın artmasına olanak sağlayacağı için zamanında tanı konması önemlidir.

**Etik**

Hasta Onayı: Alınmıştır.

Hakem Değerlendirmesi: Editörler kurulu dışında olan kişiler tarafından değerlendirilmiştir.

**Yazarlık Katkıları**

Cerrahi ve Medikal Uygulama: Pembe Oltulu, Hürkan Kerimoğlu, Konsept: Günhal Şatırtav, Meryem Donbaloğlu, Hürkan Kerimoğlu, Dizayn: Günhal Şatırtav, Ahmet Özkağnıcı, Veri Toplama veya İşleme: Meryem Donbaloğlu, Analiz veya Yorumlama: Günhal Şatırtav, Refik Oltulu, Literatür Arama: Günhal Şatırtav, Meryem Donbaloğlu, Yazan: Günhal Şatırtav, Meryem Donbaloğlu.

Çıkar Çatışması: Yazarlar tarafından çıkar çatışması bildirilmemiştir.

Finansal Destek: Yazarlar tarafından finansal destek almadıkları bildirilmiştir.

## Kaynaklar

1. Lanetti L, Corsi C, Lafrate F, Sammantino P, Di Giorgio A, Pezzi PP. Bilateral uveitis with hypopyon as a presenting symptom of metastatic peritoneal carcinomatosis. Eur J Ophthalmol. 2010;20:948-951.
2. Ling CP, Pavesio C. Paraneoplastic syndromes associated with visual loss. Curr Opin Ophthalmol. 2003;14:426-432.
3. Zamiri P, Boyd S, Lightman S. Uveitis in the elderly-is it easy to identify the masquerade? Br J Ophthalmol. 1997;81:827-831.
4. Ferry AP, Font RL. Carcinoma metastatic to the eye and orbit: I. A clinicopathologic study of 227 cases. Arch Ophthalmol. 1974;92:276-286.
5. Wettach GR, Steele EA. Urothelial cell carcinoma of the bladder presenting as orbital metastasis. Arch Pathol Lab Med. 2008;132:1224.
6. Ayliffe W, Foster CS, Marcoux P, Upton M, Finkelstein M, Kuperwaser M, Legmann A. Relapsing acute myeloid leukemia manifesting as hypopyon uveitis. Am J Ophthalmol. 1995;119:361-364.
7. Kıratlı H, Şekeroğlu MA. Masquerading syndromes. Türkiye Klinikleri J Ophthalmol-Special topics. 2008;1:95-100.